



**ITLARDA NAYSIMON SUYAK SINISHLARINI TASHQI FIKSATORLAR
BILAN DAVOLASHDA QONDAGI KALTSIY VA FOSFOR O'ZGARISH
DINAMIKASI**

Tashmuradov Jurabek Tursunmuradovich

*Samarqand davlat veterinariya meditsinasi, chorvachilik va biotexnologiyalar
universiteti, Toshkent filiali assistenti*

Annotatsiya: *Ushbu maqolada itlarda naysimon suyak sinishlarini tashqi fiksatorlar yordamida davolash jarayonida qondagi kaltsiy va fosfor miqdorining dinamik o'zgarishlari yoritilgan. Biokimyoviy ko'rsatkichlarning tiklanish jarayonidagi ahamiyati, osteoblast va osteoklast faoliyati bilan bog'liqligi, shuningdek, tashqi fiksatorlarning regeneratsiya jarayoniga ta'siri ilmiy asosda tahlil qilingan.*

Kalit so'zlar: *It, naysimon suyak, tashqi fiksator, kaltsiy, fosfor, suyak regeneratsiyasi, osteoblast, osteoklast, biokimyoviy monitoring.*

Аннотация: *В статье рассматривается динамика изменений уровня кальция и фосфора в крови собак при лечении переломов длинных костей с использованием наружных фиксаторов. Освещается значение биохимических показателей в процессе регенерации костной ткани и их связь с активностью остеобластов и остеокластов.*

Ключевые слова: *Собака; трубчатая кость; наружный фиксатор; кальций; фосфор; регенерация кости; остеобласт; остеокласт; биохимический мониторинг.*

Annotation: *This article discusses the dynamics of calcium and phosphorus changes in the blood of dogs treated for long bone fractures using external fixators. The role of these biochemical markers in bone regeneration and their correlation with osteoblast and osteoclast activity are analyzed.*

Keywords: *Dog; long bone; external fixator; calcium; phosphorus; bone regeneration; osteoblast; osteoclast; biochemical monitoring.*

Mavzuning dolzarbligi: *Itlarda naysimon suyak sinishlarini tashqi fiksatorlar yordamida davolashda qondagi kaltsiy va fosfor miqdorining dinamik o'zgarishlarini o'rganish bir necha sabablar bilan dolzarb hisoblanadi. Veterinariya ortopediya amaliyotida keng tarqalgan muammo — naysimon suyak sinishlari itlarda eng ko'p uchraydigan patologiyalardan biri bo'lib, ularni samarali davolash veterinariya jarrohligi va klinik amaliyotda katta ahamiyatga ega [1,2]. Tashqi fiksatorlarning afzalliklari — minimal invazivlik, yuqori stabilizatsiya va tezroq funksional tiklanish imkoniyatlari tufayli tashqi fiksatorlar zamonaviy ortopediya amaliyotida keng qo'llanilmoqda [2]. Ularning regeneratsiya jarayoniga ta'sirini ilmiy asosda baholash dolzarbdir [3]. Qondagi kaltsiy, fosfor darajalari suyak kallusining shakllanish bosqichlarini aniqlashda muhim markerlar hisoblanadi [1,3,4]. Bu ko'rsatkichlar yordamida davolash samaradorligini baholash va tiklanish jarayonini monitoring qilish mumkin [5,6]. Xalqaro va rus olimlari tadqiqotlari*



TANQIDIY NAZAR, TAHLILY TAFAKKUR VA INNOVATSION G'OYALAR

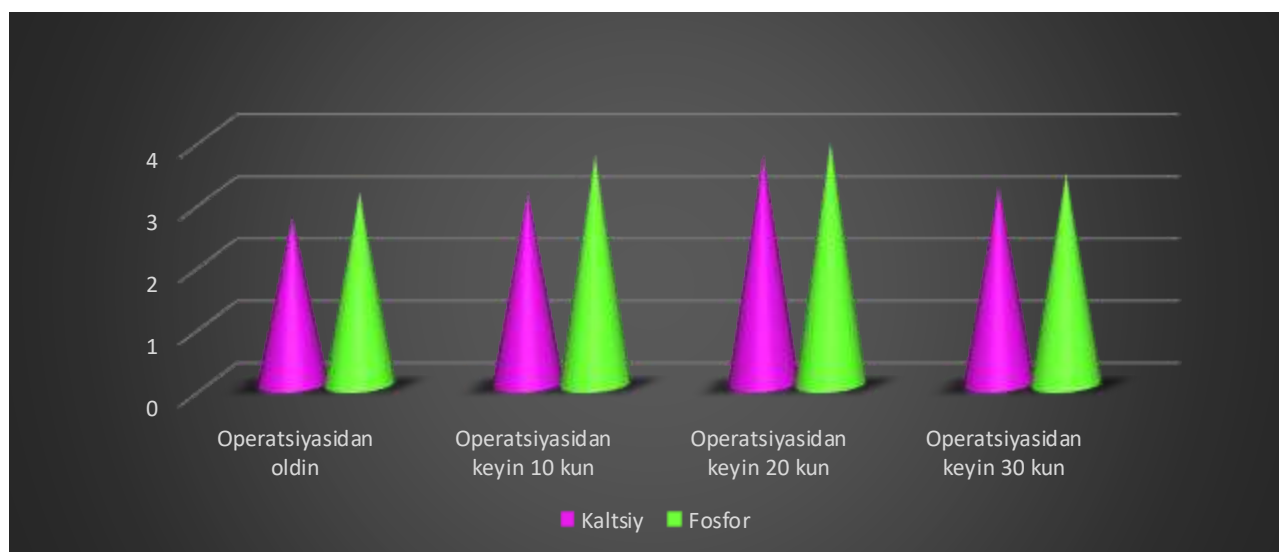


ko'rsatishicha, tashqi fiksatorlar qo'llanilganda suyak regeneratsiyasi jarayonida kaltsiy va fosfor darajalari 2–3 hafta ichida maksimal darajaga yetadi [3,5]. Bu ko'rsatkichlar suyak kallusining shakllanish bosqichini aniqlashda diagnostik marker sifatida qo'llaniladi [4,6].

Tadqiqot materiallari va usullari

Tajribalar asosan suyak sinishlari bilan klinikaga it egalari tomonidan olib kelingan 58 bosh itdan 36 ta turli zotdagi itlarda aynan naysimon suyak sinishlariga tashqi fiksatorlardan Standart uniplanar va Ilizarov tipidagi tashqi fiksatorlar yordamida davolandi. Qon zardobida kaltsiy, fosfor operatsiyadan oldin va operatsiyadan keying 10-kun, 20-kun va 30-kunlarda o'lchandi. Olingan natijalar ANOVA va Student t-testlari yordamida baholandi.

Diogramma: Kaltsiy va Fosfor miqdorining o'zgarish dinamikasi



Kaltsiy: Operatsiyadan oldin (2.7 mmol/l) Operatsiyadan keyingi 10-kunda biroz oshdi (3.1 mmol/l). 20-kunda maksimal darajaga yetdi (3.7 mmol/l). 30-kunda esa pasayish kuzatildi (3.2 mmol/l).

Fosfor: Operatsiyadan oldin (3.1 mmol/l) Operatsiyadan keyingi 10-kunda biroz oshdi (3.7 mmol/l). 20-kunda eng yuqori darajaga ko'tarildi (3.9 mmol/l). 30-kunda esa pasayish kuzatildi (3.4 mmol/l).

Kaltsiy miqdori operatsiyadan keyin asta-sekin oshib borib, 20-kunlik davrda eng yuqori nuqtaga yetadi. Keyin esa pasayish boshlanadi, bu suyaklarning tiklanish jarayonining yakuniy bosqichiga kirganini ko'rsatadi kaltsiy va fosforning qon zardobidagi dinamikasi suyak regeneratsiyasi jarayonining bosqichlarini aniq aks ettiradi. 20-kunda kuzatilgan maksimal darajalar suyak kallusining faol shakllanish davriga to'g'ri keladi. Bu davrda osteoblastlar tomonidan kollagen matritsaga kaltsiy va fosfat ionlari intensiv tarzda qo'shib, gidroksiapatit kristallari hosil bo'ladi. Shu jarayon suyakning mexanik mustahkamligini ta'minlaydi.



Xulosa

Tashqi fiksatorlar bilan davolangan itlarda qondagi kaltsiy va fosfor miqdorining dinamikasi suyak regeneratsiyasi jarayonini baholashda muhim diagnostik ko'rsatkich hisoblanadi. Kaltsiy va fosforning maksimal darajaga ko'tarilishi 20-kun atrofida kuzatiladi. Ushbu ko'rsatkichlar suyak regeneratsiyasining bosqichlarini monitoring qilishda va davolash samaradorligini baholashda qo'llanilishi mumkin.

Foydalanilgan adabiyotlar

1. Жуков В.Н., Костенко А.В. Биохимические показатели крови при заживлении переломов длинных костей у собак. *Ветеринария*, 2018, №7: 42–46.
2. Смирнов А.П., Кузнецов И.В. Применение наружных фиксаторов при лечении переломов трубчатых костей у мелких домашних животных. *Вестник ветеринарной медицины*, 2020, №3: 55–60.
3. Федоров С.А., Петрова Н.В. Динамика кальция и фосфора в сыворотке крови при регенерации костной ткани у собак. *Российский ветеринарный журнал*, 2019, №5: 33–38.
4. Sousa C., Abreu H., Viegas C., Azevedo J., Reis R., Gomes M., Dias I. Serum total and bone alkaline phosphatase and tartrate-resistant acid phosphatase activities for the assessment of bone fracture healing in dogs. *Arq. Bras. Med. Vet. Zootec.*, 2011, 63(4): 1007–1011.
5. Joshi S., Venugopal S.K., Nair S.S., Sunilkumar N.S., Martin K.D. Evaluation of serum calcium, phosphorus and alkaline phosphatase levels during long bone fracture repair in dogs stabilized with string of pearls plating technique. *Journal of Veterinary and Animal Sciences*, 2022, 53(1): 27–31.
6. Bhavani D.S., Krishna N.V.V.H., Sreenu M., Naidu G.V. Evaluation of biochemical parameters for assessment of long bone fracture healing in young dogs subjected to bone plating.