BURUN KLAPANI DISFUNKSIYASI: ANATOMIYASI, DIAGNOSTIKASI VA ZAMONAVIY DAVOLASH USULLARI

Norjigitov Firdavs Nodirjonovich
Toshkent davlat tibbiyot universiteti Otorinolaringologiya kafedrasi assistenti
Shamsiyev Djaxangir Fazliddinovich
Toshkent davlat tibbiyot universiteti Otorinolaringologiya kafedrasi professori
Teshayeva Dursanam Dilshod qizi
Toshkent davlat tibbiyot universiteti 1-davolash fakulteti 5-kurs talabasi

Annotatsiya. *Burun klapani disfunksiyasi (BKD) yuqori nafas yo‘llari qarshiligining muhim anatomik-funksional sabablaridan biri bo‘lib, ichki yoki tashqi burun klapanining statik torayishi, inspirator kollapsi yoki ushbu mexanizmlarning kombinatsiyasi bilan namoyon bo‘ladi. Mazkur sharh-maqolaning maqsadi burun klapanining klinik anatomiyasi, BKD diagnostikasining zamonaviy tamoyillari hamda konservativ, kam invaziv va rekonstruktiv davolash usullarini tizimlashtirishdan iborat. Adabiyotlar tahlili shuni ko‘rsatadiki, tashxis, avvalo, anamnez va fizik ko‘rikka asoslanadi; Cottle va modifikatsiyalangan Cottle sinamalari yordamchi ahamiyatga ega, endoskopiya esa qo‘shimcha obstruktiv omillarni aniqlashda foydalidir. Rinomanometriya, akustik rinometriya va peak nasal inspiratory flow (PNIF) ayrim holatlarda funksional baholashni to‘ldiradi. Davolashni tanlashda disfunksiyaning statik yoki dinamik turi, zararlangan zona va pastki burun chig‘anog‘i patologiyasi hisobga olinadi. Spreader tog‘ay transplantati (spreader graft), burun qanoti tog‘ay transplantati (alar batten graft), kapalak-simon tog‘ay transplantati (butterfly graft), chok (suture) usullari, lateral devorni barqarorlashtiruvchi implantlar va harorat nazoratli radiochastota kabi yondashuvlar mos tanlangan bemorlarda simptomlarni kamaytirishi mumkin. Xulosa qilib, BKDni samarali davolash uchun “bir usul hamma uchun” yondashuvidan ko‘ra, anatomik mexanizmga yo‘naltirilgan individual taktika maqsadga muvofiqdir (3, 5, 8).*

Kalit so‘zlar: *burun klapani, burun obstruksiyasi, ichki burun klapani, tashqi burun klapani, Cottle sinamasi, funksional rinoplastika, radiochastota.*

Аннотация. *Дисфункция носового клапана является значимой причиной хронической назальной обструкции и может быть связана со статическим сужением или динамическим коллапсом внутреннего и/или наружного носового клапана. В статье систематизированы клиническая анатомия, методы диагностики и современные консервативные, малоинвазивные и хирургические подходы к лечению. Особое внимание уделено клиническому осмотру, пробам Cottle, эндоскопии, функциональным методам оценки и выбору реконструктивной техники в зависимости от механизма обструкции.*

Ключевые слова: *носовой клапан, назальная обструкция, диагностика, функциональная ринопластика, радиочастотное лечение.*

Abstract. *Nasal valve dysfunction is an important cause of chronic nasal airway obstruction and may result from static narrowing, dynamic collapse, or a combination involving the internal and/or external nasal valve. This review summarizes clinically relevant anatomy, current diagnostic principles, and conservative, minimally invasive, and reconstructive treatment options. Diagnosis remains primarily clinical, while endoscopy and selected objective airflow tests can complement assessment. Treatment should be individualized according to the anatomical site and mechanism of dysfunction.*

Keywords*: nasal valve, nasal obstruction, internal nasal valve, external nasal valve, Cottle maneuver, functional rhinoplasty, radiofrequency.*

KIRISH

Burun orqali erkin nafas olish nafas yo‘llarini konditsiyalash, hid bilish, uyqu sifati va jismoniy faoliyat uchun muhimdir. Surunkali burun bitishining sabablari orasida rinit, burun to‘sig‘I (septum) qiyshayishi, pastki burun chig‘anoqlari gipertrofiyasi, polipoz va struktur-funksional torayishlar uchraydi. Burun klapani esa burun yo‘lining eng tor va aerodinamik jihatdan eng muhim segmentlaridan biri bo‘lib, uning torayishi yoki nafas olish vaqtida kollapsi bemorda sezilarli havo yetishmovchiligi hissini yuzaga keltiradi (3, 5).

Klinik amaliyotda BKD ko‘pincha septal deformatsiya yoki rinit bilan birga keladi. Shu sababli faqat septoplastika bajarilgan ayrim bemorlarda burun orqali nafas olish to‘liq tiklanmasligi mumkin. Zamonaviy qarashlarga ko‘ra, obstruksiya manbaini ichki klapan, tashqi klapan, lateral devor, kaudal septum va pastki chig‘anoq darajasida alohida baholash muhimdir (5, 8). AAO-HNS 2026-yilda yangilangan pozitsion bayonotida simptomatik klapan kollapsini mustaqil klinik holat sifatida tan oladi va klinik tashxisda anamnez hamda fizik ko‘rikni asosiy o‘ringa qo‘yadi (4).

O‘zbekiston otorinolaringologiya maktabi darsliklarida burun bo‘shlig‘ining klinik anatomiyasi, rinoskopiya va endoskopik tekshiruv usullari, burun orqali nafas buzilishining asosiy sabablarini kompleks baholash tamoyillari yoritilgan (1, 2, 14, 15). Ushbu bilimlar burun klapani patologiyasini mahalliy klinik amaliyotga tatbiq etishda tayanch vazifasini bajaradi.

ADABIYOTLAR TAHLILI

Burun klapani tushunchasi tarixan ichki klapan burchagi bilan cheklangan bo‘lsa-da, hozirgi adabiyotlarda ichki va tashqi klapanlar, shuningdek lateral devorning dinamik barqarorligi bir butun funksional birlik sifatida qaraladi. Ichki klapan odatda burun to‘sig‘i’, yuqori lateral tog‘ayga va pastki burun chig‘anog‘i oldingi qismi orasidagi hududni; tashqi klapan esa burun to‘sig‘i kaudal qismi, pastki lateral tog‘ayga medial oyoqchasi, qanotsimon tog‘aylar qirrasi va burun tubi bilan chegaralangan vestibulyar sohani ifodalaydi (4, 8, 9).

Rhee va hammualliflarning klinik konsensus hujjatida BKD alohida klinik holat ekani, tashxisning asosi anamnez va fizik ko‘rik ekani, rutin radiologik tekshiruv esa klapan disfunksiyasini aniqlash uchun yetarli emasligi qayd etilgan (3). 2024-yildagi sistematik ko‘rib chiqishda ichki klapanni baholash uchun yagona “oltin standart” usul mavjud emasligi, turli klinik va instrumental metodlarning bir-birini to‘ldirishi ta’kidlangan (6). 2025–2026-yillardagi sharhlar esa tashxis va davolash natijalarini standartlashtirish, NOSE kabi validatsiyalangan simptom shkalalarini qo‘llash hamda funksional oqim o‘lchovlarini selektiv ishlatish zarurligini ko‘rsatadi (5, 7).

Davolash bo‘yicha adabiyotlarda klassik rekonstruktiv rinoplastika texnikalari bilan bir qatorda lateral devorni mustahkamlovchi implantlar va harorat nazoratli radiochastota kabi kam invaziv usullar kengayib bormoqda. Biroq mavjud tadqiqotlarning katta qismi kuzatuv dizayniga ega; usullarni to‘g‘ridan-to‘g‘ri taqqoslaydigan yuqori sifatli randomizatsiyalangan tadqiqotlar soni cheklangan (7, 10, 11). Shu bois usul tanlash klinik-anatomik mexanizmga moslashtirilishi kerak.

MATERIAL VA METODLAR

Ushbu ish narrativ-tahliliy sharh shaklida bajarildi. PubMed/MEDLINE va ochiq ilmiy manbalardagi burun klapani anatomiyasi, “nasal valve dysfunction/obstruction”, “internal nasal valve”, “external nasal valve”, “Cottle maneuver”, “functional rhinoplasty”, “temperature-controlled radiofrequency” kalit so‘zlari bo‘yicha klinik konsensuslar, sistematik sharhlar va zamonaviy klinik maqolalar tanlandi. Mahalliy kontekstni yoritish uchun O‘zbekiston tibbiyot oliygohlari elektron kutubxonalarida mavjud otorinolaringologiya darsliklari va o‘quv adabiyotlari kiritildi (1, 2, 14, 15).

Tahlilda manbalar uch yo‘nalishga ajratildi: 1) klinik anatomiya va patofiziologiya; 2) diagnostika va funksional baholash; 3) konservativ, kam invaziv va jarrohlik davolash. Natijalar dalillar darajasini sun’iy ravishda reytinglashsiz, amaliy klinik ahamiyatiga ko‘ra umumlashtirildi. Maqoladagi sxema va diagrammalar mualliflik asosida tayyorlanib, adabiyotlardagi anatomik va klinik tamoyillarni vizual umumlashtiradi.

NATIJALAR

Tahlil qilingan manbalar asosida BKDning ikki asosiy mexanizmi ajratiladi: statik va dinamik. Statik disfunksiya dam olish holatida ham anatomik torayish mavjudligi bilan xarakterlanadi; dinamik disfunksiya esa inspiratsiya vaqtida lateral devor yoki alar segmentning ichkariga tortilishi natijasida yuz beradi. Ko‘pchilik bemorlarda bu mexanizmlar birga uchrashi mumkin (4, 8).

1-jadval. Burun klapanlarining klinik anatomiyasi va disfunksiya mexanizmlari

Tuzilma	Asosiy chegaralar	Tipik disfunksiya	Klinik belgi
Ichki burun klapani	Burun to‘sig‘i, yuqori lateral	Tor burchak, yuqori lateral	Inspirator qarshilik; modified

	tog‘ayi, pastki chig‘anoq boshi	**tog‘ayi** medializatsiyasi, septal og‘ish	Cottle bilan yaxshilanish
Tashqi burun klapani	Kaudal burun to‘sig‘i, **Medial oyoqcha (Medial crus), burun qanoti tog‘ayi (Alar cartilage), burun sillasi (Nasal sill).**	Burun qanoti qirrasi zaifligi, vestibulyar stenoz, chandiqli tortilish	Nafas olishda Burun qanotining kollapsi yoki vestibulyar torayish
Lateral burun devori	Yuqori/pastki lateral xaftagalar va yumshoq to‘qimalar	Dinamik kollaps, struktur zaiflik	Chuqur inspiratsiyada devorning ichkariga siljishi

Manba: klinik anatomiya va zamonaviy sharhlar asosida tuzildi (4, 8, 9).

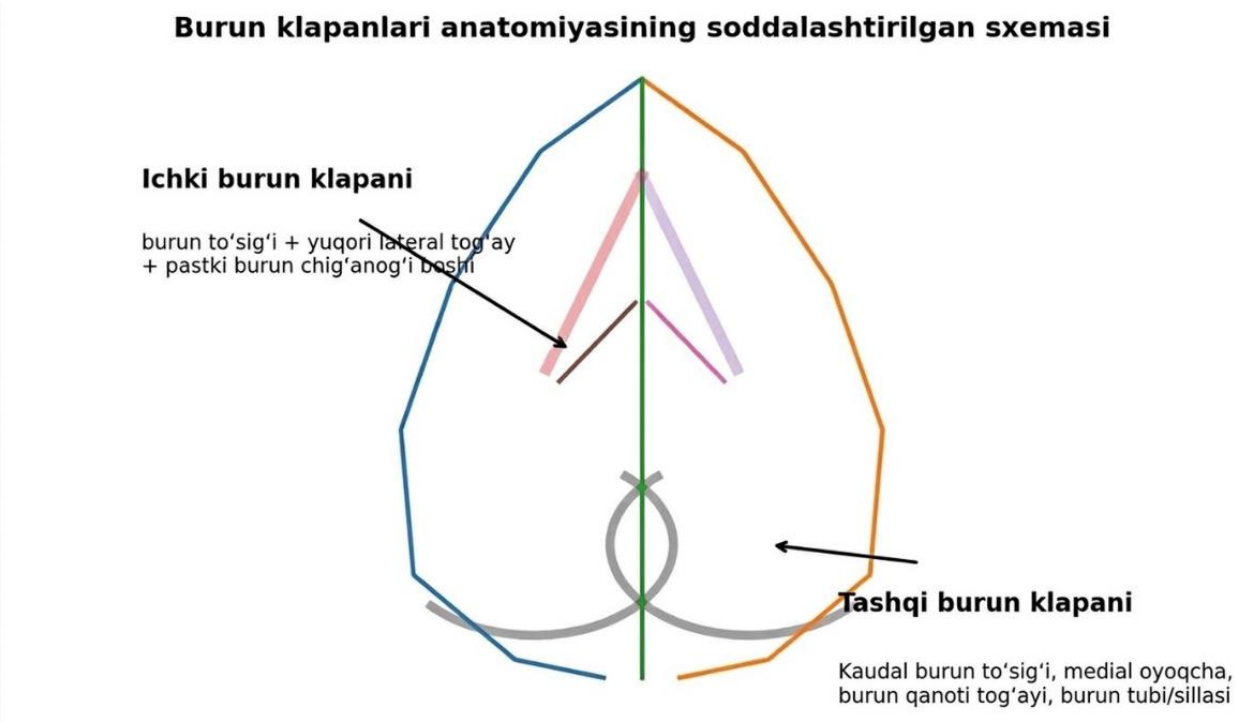

1-rasm. Ichki va tashqi burun klapanlarining soddalashtirilgan anatomik sxemasi. Mualliflik chizmasi.

Diagnostik yondashuvda bemorning asosiy shikoyati, simptomlarning doimiy yoki vaziyatga bog‘liqligi, oldingi travma yoki rinoplastika, allergik/rinit anamnezi va burun kengaytiruvchi stripdan foyda ko‘rish holati aniqlanadi. Tashqi burun tinch holatda va chuqur inspiratsiyada kuzatiladi. Oldingi rinoskopiya burun to‘sig‘i, vestibula va chig‘anoqlarni baholaydi; endoskopiya esa klapan tashqarisidagi qo‘shimcha obstruktiv omillarni aniqlashga yordam beradi (3, 4).

Cottle sinamasida yonoq terisi lateral tomonga tortilib burun yo‘li kengaytiriladi; subyektiv yaxshilanish lateral devor/klapan komponenti mavjudligini ko‘rsatishi mumkin. Modified Cottle sinamasida instrument bilan klapanning muayyan segmenti lokal qo‘llab-quvvatlanadi va shu yo‘l bilan anatomik nuqta aniqlashtiriladi. Ushbu sinamalar foydali bo‘lsa-da, ularni yagona diagnostik mezon deb qabul qilish to‘g‘ri emas (3, 6).

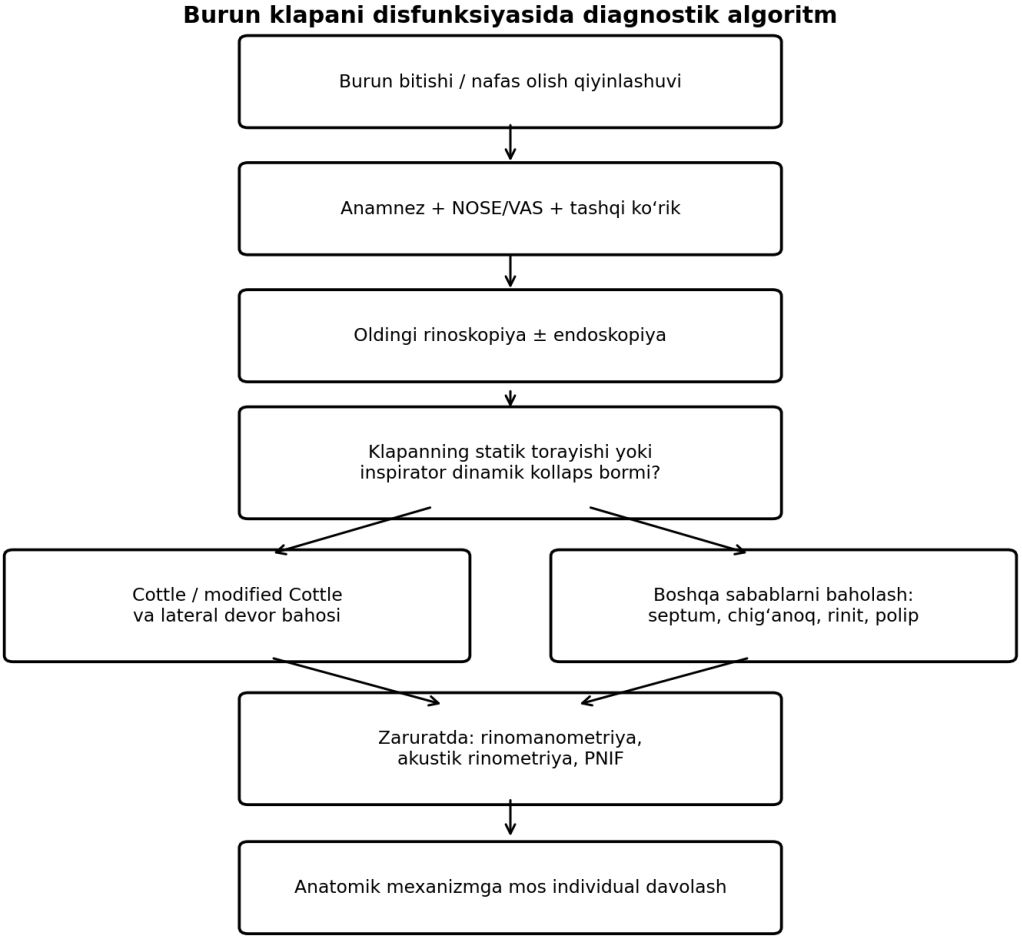

1-diagramma. Burun klapani disfunksiyasida bosqichma-bosqich diagnostik algoritm. Mualliflik sxemasi (3, 4, 6).

2-jadval. BKD diagnostikasida asosiy usullarning o‘rni

Usul	Afzalligi	Cheklovi	Amaliy o‘rni
NOSE/VAS shkalasi	Simptom og‘irligini va davolash natijasini kuzatadi	Subyektiv	Boshlang‘ich va nazorat bahosi
Cottle / modified Cottle	Tez, oddiy, lokal qo‘llab-quvvatlash	Spetsifikligi cheklangan	Klinik ko‘rikning yordamchi qismi

	ta’sirini ko‘rsatadi		
Nasal endoskopiya	Burun to‘sig‘i, chig‘anoq va boshqa intranazal sabablarni ko‘rsatadi	Dinamik lateral kollapsni to‘liq aks ettirmasligi mumkin	Differensial diagnostika
Rinomanometriya	Burun qarshiligini ob’ektiv o‘lchaydi	Uskuna va standartlashtirish talab qiladi	Tanlangan bemorlarda funksional baho
Akustik rinometriya	Kesim maydoni va hajmni baholaydi	Simptom bilan korrelyatsiya har doim yuqori emas	Anatomik-funksional qo‘shimcha test
PNIF	Oddiy va takroriy oqim o‘lchovi	Harakatga bog‘liq, umumiy burun oqimini o‘lchaydi	Dinamik kuzatuvda foydali

Izoh: instrumental testlar klinik ko‘rikni to‘ldiradi; ularning hech biri barcha bemorlar uchun yagona “oltin standart” sifatida qabul qilinmagan (3, 6, 7).

MUHOKAMA

BKDni davolashning asosiy tamoyili simptomga emas, anatomik mexanizmga yo‘naltirilgan korreksiyadir. Agar obstruksiya asosan rinit yoki pastki chig‘anoq shishi bilan bog‘liq bo‘lsa, intranazal kortikosteroidlar, antigistaminlar yoki boshqa etiologik terapiya foydali bo‘lishi mumkin. Biroq klapan skeletining struktur torayishi yoki lateral devor zaifligini dori bilan “ochish” mumkin emas. AAO-HNS pozitsiyasida intranazal steroidlar klapan komponentining asosiy struktur sababini bartaraf etmasligi alohida qayd etiladi (4).

Konservativ mexanik vositalar — tashqi burun dilatator lentalari va ichki burun konuslari — lateral devorni vaqtincha kengaytirishi va ayrim bemorlarda simptomlarni kamaytirishi mumkin. Ular diagnostik sinov sifatida ham foydali: mexanik kengaytirish bilan nafasning yaxshilanishi klapan komponentini ko‘rsatadi. Shunga qaramay, doimiy kundalik foydalanish har doim qulay emas va ular struktur deformatsiyani bartaraf etmaydi (4, 10).

Jarrohlik usuli zararlangan anatomik segmentga qarab tanlanadi. Ichki klapan torayishida yoyuvchi tog‘ay transplantati yoki yoyuvchi tog‘ay qopqog‘i, yuqori lateral tog‘ay–burun to‘sig‘i munosabatini yaxshilashga xizmat qiladi. **Lateral devor yoki burun qanoti segmenti zaifligida burun qanotini mustahkamlovchi tog‘ay transplantati, kapalaksimon tog‘ay transplantati, lateral oyoqcha tayanch**

transplantati va turli xil chok usullari usullari qo‘llanadi. Vestibulyar stenoz yoki chandiqli retraksiyada alohida rekonstruktiv yondashuv talab qilinadi (8, 9, 12).

So‘nggi yillarda kam invaziv muolajalar kengaymoqda. Harorat nazoratli radiochastota lateral devorning submukozal to‘qimasida nazoratlangan remodelatsiya chaqirib, klapan barqarorligini oshirishga qaratilgan. Ayrim implantlar esa lateral devorga mexanik tayanch beradi. 2024-yildagi meta-tahlilda radiochastota va funksional rinoplastika bo‘yicha simptomatik yaxshilanishlar qayd etilgan, ammo tadqiqotlar dizayni va kuzatuv muddatlaridagi farqlar usullarni mutlaq ustunlik bo‘yicha taqqoslashni cheklaydi (11). 2026-yildagi sistematik sharh ham jarrohlik va kam invaziv yondashuvlarda NOSE ko‘rsatkichlari sezilarli kamayishini, biroq geterogenlik yuqori ekanini ko‘rsatadi (7).

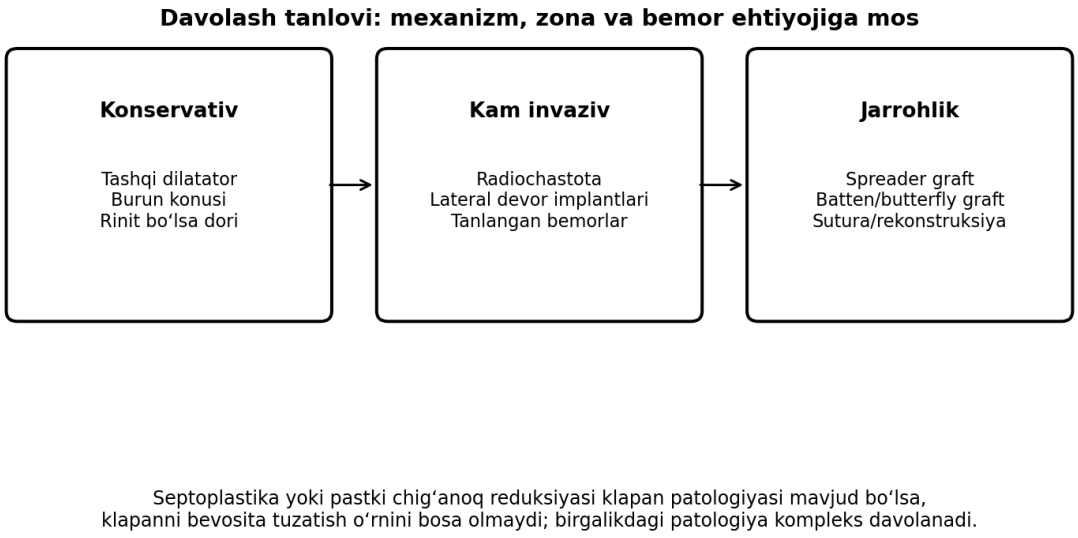

2-diagramma. BKDda davolash spektri: konservativ vositalardan anatomik rekonstruksiyagacha. Mualliflik sxemasi (4, 8, 11).

Klinik qaror qabul qilishda bir vaqtning o‘zida bir nechta obstruksiya nuqtalari mavjud bo‘lishi mumkinligi hisobga olinadi. Septal deviasiya, pastki chig‘anoq gipertrofiyasi va klapan kollapsi birga uchrasa, operatsion reja barcha ahamiyatli komponentlarni qamrab olishi lozim. Faqat septoplastika klapan disfunksiyasini bevosita bartaraf etmaydi; shu bilan birga ayrim bemorlarda septal korreksiya umumiy havo oqimini sezilarli yaxshilashi mumkin. Shu sababli operatsiyadan oldin klapan komponentini maqsadli tekshirish qayta operatsiya ehtiyojini kamaytirishi mumkin (4, 5).

Dalillar bazasining cheklovi shundaki, BKD bo‘yicha terminologiya, diagnostik mezonlar va natija ko‘rsatkichlari tadqiqotlar orasida bir xil emas. Ayniqsa Cottle sinamasining spesifikligi, ob’ektiv oqim testlarining klinik qiymati va turli rekonstruktiv usullarni o‘zaro taqqoslash bo‘yicha yakdil mezonlar yetishmaydi (3, 6,

13). Kelgusida standart anatomik klassifikatsiya, NOSE bilan birgalikda ob’ektiv oqim ko‘rsatkichlarini qo‘llash va uzoq muddatli qiyosiy tadqiqotlar muhim.

XULOSA

Burun klapani disfunksiyasi surunkali burun obstruksiyasining muhim, ba’zan yetarlicha tan olinmaydigan sababidir. Uning anatomik asosini ichki va tashqi burun klapanlari hamda lateral devorning statik va dinamik xususiyatlari tashkil etadi. Tashxisning markazida batafsil anamnez, tashqi ko‘rik, rinoskopiya va maqsadli funksional manevrlar turadi; endoskopiya va instrumental testlar qo‘shimcha sabablarni aniqlash yoki funksional bahoni chuqurlashtirish uchun qo‘llanadi. Davolash konservativ dilatatorlardan kam invaziv radiochastota va implantlarga, shuningdek transplantat va chok asosidagi funksional rinoplastikagacha bo‘lgan keng spektrni o‘z ichiga oladi. Eng maqbul taktika disfunksiyaning mexanizmi, lokalizatsiyasi, birga keluvchi septal/chig‘anoq patologiyasi va bemorning individual ehtiyojlari asosida tanlanishi kerak (4, 7, 8).

Amaliy jihatdan LOR shifokori uzoq davom etuvchi burun bitishida burun to‘sig‘i va rinitni baholash bilan cheklanmasdan, burun klapanining statik va dinamik holatini ham majburiy ko‘rik elementiga aylantirishi maqsadga muvofiq. Bu yondashuv davolash usulini to‘g‘ri tanlash va operatsiyadan keyingi qoldiq obstruksiya xavfini kamaytirishga yordam beradi.

FOYDALANILGAN ADABIYOTLAR:

1. Qosimov Q.Q., Xasanov S.A., Voxidov N.X., Voxidov U.N., Shamsiev D.F. Otorinolaringologiya. Toshkent: Fan va texnologiya; 2019. 464 b.

2. Shamsiyev A.M., Xushvaqova N. Otorinolaringologiya. Toshkent: O‘zbekiston NMIU; 2019. 456 b.

3. Rhee J.S., Weaver E.M., Park S.S., et al. Clinical consensus statement: diagnosis and management of nasal valve compromise. Otolaryngol Head Neck Surg. 2010;143(1):48-59. doi:10.1016/j.otohns.2010.04.019.

4. American Academy of Otolaryngology-Head and Neck Surgery. Position Statement: Nasal Valve Repair. Revised July 14, 2026.

5. Pirola F., Kim R., Douglas R. Nasal valve obstruction: a comprehensive analysis of the current literature and proposal of a management algorithm. Front Surg. 2025;12:1549915. doi:10.3389/fsurg.2025.1549915.

6. Alshaikh N.A., et al. Assessment and diagnostic methods of internal nasal valve: systematic review and meta-analysis. JPRAS Open. 2024;40:38-52. doi:10.1016/j.jpra.2023.12.012.

7. Daoud M., Gherasie L.-M., Fufezan M.L., Hainarosie R., Voiosu C., Rusescu A., Ionita I.-G., Alius O.-R., Zainea V. Diagnostic Approaches and Surgical Outcomes in

Nasal Valve Dysfunction: A Systematic Review. Diagnostics (Basel). 2026;16(9):1324. doi:10.3390/diagnostics16091324.

8. Lee D.Y., Won T.B. Management of Nasal Valve Dysfunction. Clin Exp Otorhinolaryngol. 2024;17(3):189-197. doi:10.21053/ceo.2024.00073.

9. Barrett D.M., et al. Evaluation and Management of the External Nasal Valve. Otolaryngol Clin North Am. 2025;58(1). doi:10.1016/j.otc.2024.07.015.

10. Spielmann P.M., White P.S., Hussain S.S. Surgical and nonsurgical treatments of the nasal valves. Otolaryngol Clin North Am. 2009;42(3):495-511. doi:10.1016/j.otc.2009.03.010.

11. Han J.K., Perkins J., Lerner D., Yim M.T., Ishii L.E. Comparison of nasal valve dysfunction treatment outcomes for temperature-controlled radiofrequency and functional rhinoplasty surgery: a systematic review and meta-analyses. Rhinology. 2024;62(3):258-270. doi:10.4193/Rhin23.261.

12. Cook T.A. Management of the Nasal Valve. Facial Plast Surg Clin North Am. 2016;24(3):319-326. PMID: 27400837.

13. Teichgraeber J.F., Gruber R.P., Tanna N. Nasal valve dysfunction: diagnosis and treatment. Curr Opin Otolaryngol Head Neck Surg. 2011;19(1):25-29. PMID: 21206269.

14. Nasretdinova M.T., Samiyeva G.U. Otorinolaringologiya. Samarqand; 2024. 298 b. ISBN 978-9910-771-25-5.

15. Hasanov S.A., Vohidov N.X. Quloq, tomoq va burun kasalliklari. Toshkent; 2011. 364 b.